

Primárny glaukóm s otvoreným uhlom - POAG

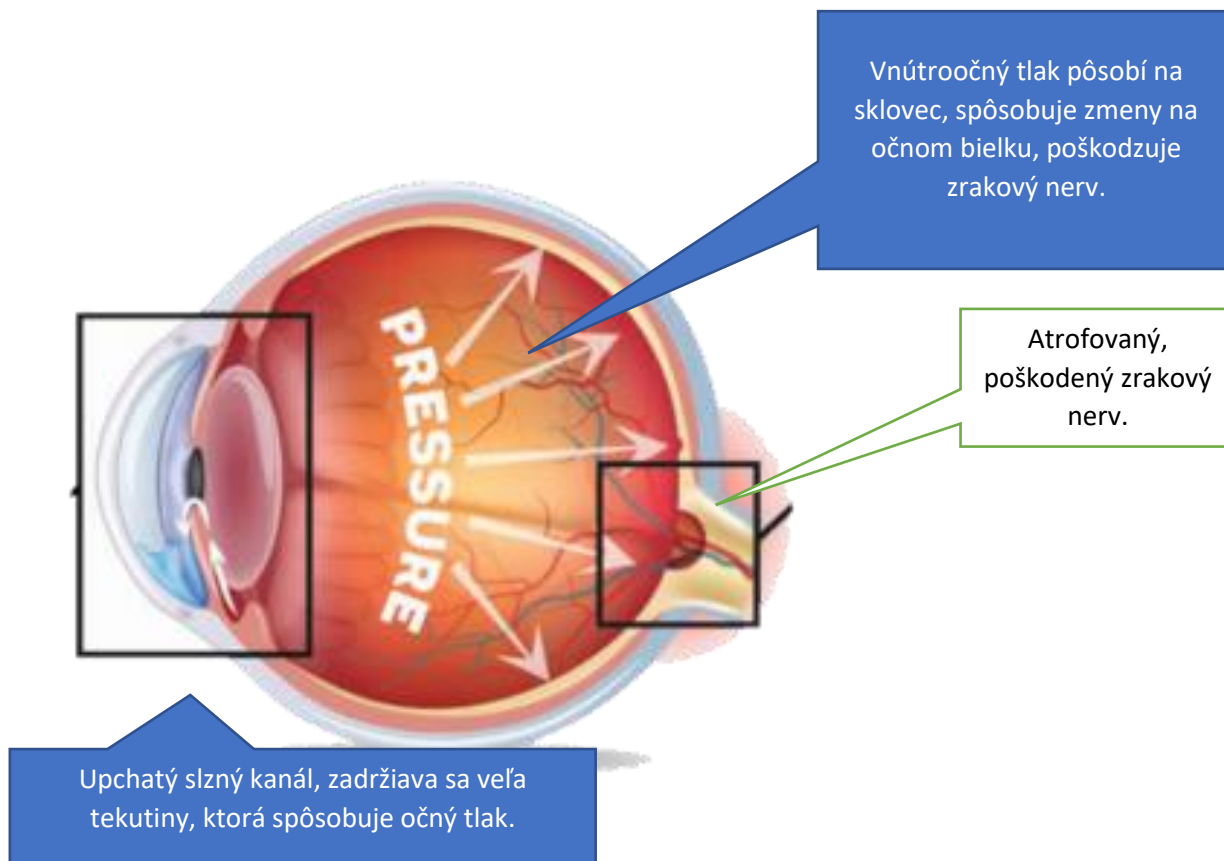
Autor: Mgr. Viera Staviarska

Primárny glaukóm s otvoreným uhlom – POAG je dedičné ochorenie očí, ktoré sa viac, alebo menej objavuje u viacerých plemien (bígél, shar pei, basset, japonský šiba – inu, retríver, sibírsky hasky, americký a anglický kokeršpaniel, welšský špringer španiel, španielský vodný pes, dandie dinmont, doga, maďarská vižla, zlatý retríver a welšský terrier...v poslednej dobe boli zachytené aj prípady u krížencov)¹.

Ochorenie sa prejavuje už v mladom veku. Prvé príznaky môžeme sledovať už vo veku 9 - 18 mesiacov. Niekedy veľmi nenápadne, majiteľ si to nemusí včas všimnúť. **A práve včasná diagnostika a medikamentózna podpora postihnutého jedinca je veľmi potrebná. Liečba môže problém zastabilizovať v počiatočnej fáze, alebo progresiu zastaviť, spomaliť.**

Rozvinutie ochorenia je pre psa nesmierne bolestivé a jeho kvalita života je veľmi nízka a útrpná. Včasný záchyt ochorenia je mimoriadne dôležitý.

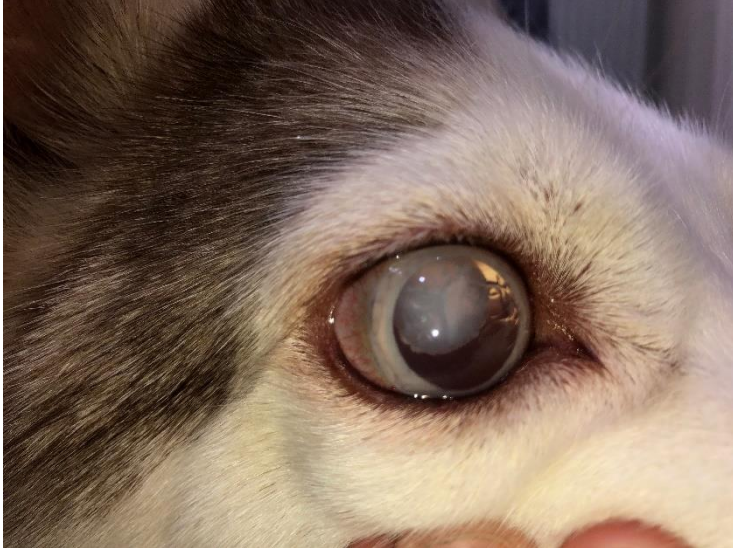Glaukóm sa v odbornej literatúre definuje rôznym spôsobom. Vo všeobecnosti sa vždy jedná o permanentné patologické zvýšenie vnútro očného tlaku vedúce k devastačným zmenám v oblasti sietnice a atrofiou zrakového nervu.^{1,2}



Príznaky, ktoré je potrebné sledovať^{1,2}:

- Zmeny chovania - nervozita, nechutenstvo, preferovanie tmavých miest, depresie, agresívne správanie, škriabanie si očí
- Rozšírené zornice – všimajte si opalovité lesklé zrenice v pološere, pri zmene svetla
- Bolestivosť oka
- Rôzna veľkosť zreničiek
- Blefarospasmus – krčovitý sťahy viečok

- Opuch rohovky, ktorý spôsobuje dymovo namodralé až mliečne sfarbenie rohovky
- Prekrvnené očné bielka
- Zväčšenie tlaku komorového moku
- Zmeny videnia, poruchy orientácie
- Exoftalmus - vysunutie oka z očnice
- Luxácia šošovky - vysunutie z normálnej polohy
- Plytká predná očná komora - zmenšenie komorového uhla – odbore diagnostikované



(fotobanka, práva autor článku)

Zmenu sfarbenia rohovky si všimnete niekedy iba ako slabé opaleskujúce prekrytie. Často v šere, alebo keď zasvietite žiarovku. Postupne sa z neho vyvinie zákal. Neskôr ako mliečne sklo.



(fotobanka, práva autor článku)

Neskoršie štádia sa prejavujú variabilne. Sú sprevádzané veľkými bolesťami oči, hlavy. Časté je vypuklé oko, suché. U niektorých plemien dochádza z dôvodu veľkého tlaku až vysunutie oka z očnej jamky. V kombinácii s PLL ochorením zraku sa môže vyskytovať slzotok a infekcie oka. Finálne štádium môže byť slepota.

Ochorenie je závažné a veľmi bolestivé. Preto je potrebné o ňom zvyšovať povedomie medzi chovateľmi a majiteľmi hlavne u plemien, ktoré sú POAGom postihnuté. Od včasnosti záchytu záleží úspešnosť liečby. Preto genetický test môže byť vhodným preventívnym opatrením.

POAG je dedične podmienené ochorenie. Miera genetickej záťaže sa dá diagnostikovať. Primárny glaukóm s tvoreným uhlom (POAG) má model jednoduchej autozomálne recesívnej dedičnosti. U prenášačov sa symptómy ochorenia neprejavujú. V plemenitbe je podstatné, aby nedošlo ku kríženiu dvoch psov, ktoré prenášajú jednu alebo dve kópie danej mutácie. Preto je potrebné využiť dostupnosť genetických testov a cieľným riadeným chovom toto ochorenie z krvných línií eliminovať.

Dostali ste výsledky genetického testu a lámete si hlavu nad tým, čo znamenajú skratky? Aký má váš pes výsledok? A ako ďalej s jeho využitím v chove?

POAG ochorenie sa rozvinie iba u jedincov ktorí zedia mutovaný gén od oboch rodičov. Teda v prípade, ak obaja rodičia sú pozitívni. Títo jedinci sú označovaní ako P/P (pozitívny / pozitívny). Prenášači mutovaného génu (N/P, tzn. negatívny / pozitívny) sú klinicky zdraví. Nie sú postihnutí ochorením, ale ochorenie prenášajú na svojich potomkov. V prípade krytia dvoch heterozygotných jedincov (N/P) bude teoreticky 25 % potomkov úplne zdravých (N/N), 50 % prenášačov (N/P) a 25 % potomkov (P/P) zdedí od oboch rodičov zmutovaný gén a budú postihnutí ochorením. Ide o štatistický výpočet, predpoklad. % zloženie sa však môže líšiť.²

Výsledky na certifikáte. Čo znamenajú?³

Na certifikáte môžete vidieť jeden z výsledkov, ktoré sú uvedené nižšie.

POAG/POAG	Postihnutý/ Affected	Jedinec je nositeľom dvoch kópií mutácie génu, je homozygót pre POAG. Pes je postihnutý a bude vždy prenášať kópiu mutácie génu pre POAG. Ochorenie sa u neho môže prejavíť, preto sledujte možné príznaky. Odporúčané sú preventívne suplementy. V prípade prvých príznakov čo najskôr kontaktujte veerinára. Začiatok liečby čo najskôr.
POAG/n	Nositeľ/Carrier	Obe varianty normálna aj mutovaná sú prítomné. Pes je prenášač, aj keď nie je on sám postihnutý. Môže prenášať ochorenie na svojich potomkov, preto je potrebný dôsledný výber druhého rodiča.
n/n	Čistý/Clear	Pes je negatívne testovaný na POAG. Nie je postihnutý a neprenáša ochorenie na potomkov. Pre zachovanie POAG čistej krvnej línie vyberajte druhého rodiča rovnako n/n.

Je glaukóm u psa iba dedične podmienený?

Glaukóm môže byť primárny a sekundárny. Primárny je dedične podmienený. Glaukóm u psa môže byť spôsobený aj iným ochorením. Takýto glaukóm je sekundárny. Môže postihovať jedno, alebo obe oči. V takýchto prípadoch je rovnako potrebná včasná liečba a vylúčenie geneticky podmieneného glaukomu.⁴

Diagnostika a potvrdenie ochorenia.

Pri podozrení na glaukóm sa pomocou tonometra meria hodnota vnútroočného tlaku. Okrem potvrdenia glaukomu sú potrebné aj ďalšie vyšetrenia, aby sa dal charakterizovať typ glaukomu a miera postihnutia (posúdenie miery poškodenia zrakového nervu a sietnice) Až potom sa dá stanoviť správna a účinná liečba. Pri sekundárnom glaukóme môže ísť o iné závažné ochorenie, preto je potrebné urobiť vyšetrenia na jeho odhalenie a následnú liečbu primárneho / pôvodného ochorenia,

ktoré glaukom spôsobuje.⁴ Medzi príčinami glaukómu môže byť napríklad iné očné ochorenie (PLL) – luxácia šošovky, alebo hematologické, kardiologické ochorenie, nádor, úraz...

Je POAG liečiteľný?

Liečbu je potrebné zahájiť čím skôr, aby sa nerozvinuli nezvratiteľné zmeny na oku. Znižovanie tlaku sa väčšinou vykonáva medikamentóznou liečbou vo forme očných kvapiek, k dispozícii sú viaceré typy účinných látok.⁴ Výber urobí veterinár na základe stavu postihnutia a typu glaukómu. Postihnutý jedinec musí byť pravidelne monitorovaný. Očný tlak je potrebné regulárne kontrolovať a udržiavať v žiadaných hodnotách. Niekedy je potrebný chirurgický zákrok na odvádzanie komorovej tekutiny, ako aj laserová terapia.⁴

Niektoré zákroky môžu byť náročné. Preto sa zdôrazňuje včasný záchyt a diagnostika ochorenia. Predchádza sa tak vážnym a bolestivým komplikáciám.

Inak môže byť ochorenie pod kontrolou a dobre menežovateľné tak, aby mal pes dobrú kvalitu života a netrpel obmedzeniami a bolesťou.

Diagnostika a liečba

Z charakteristiky ochorenia je zjavné, že si vyžaduje konzultáciu a liečbu na veterinárnom pracovisku s potrebným technickým vybavením.

Ako prevenciu a pre chov potrebnú informáciu sa odporúča DNA test. Ako na to, vám vysvetlí príslušný veterinár. Pre niektoré plemená (shar pei) sa robí jeden test POAG/PLL (Glaukóm/ Primárna luxácia šošovky) Objednať sa môžete aj sami. Viac informácií: <https://sk.laboklin.info/kontakt/>

Chovateľské kluby podporujú DNA testovanie. Často majú zmluvy o poskytnutí zliav pre svojich členov. Informujte sa o tejto možnosti.

Literatúra:

1. A. Trbolová, Najčastejšie očné ochorenia u mladých psov; oci-vet.sk;
2. Genomia webpage
3. Animal genetics UK, home webpage
4. P. Zubrický, Glaukóm u psa a mačky, PES a MAČKA 4/2018

Autor článku: Mgr. Viera Staviarska je poradca chovu pre plemeno shar pei, Shar pei klub Slovensko.